

# Der Expertentipp:

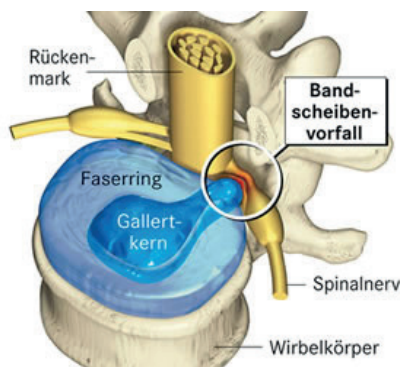
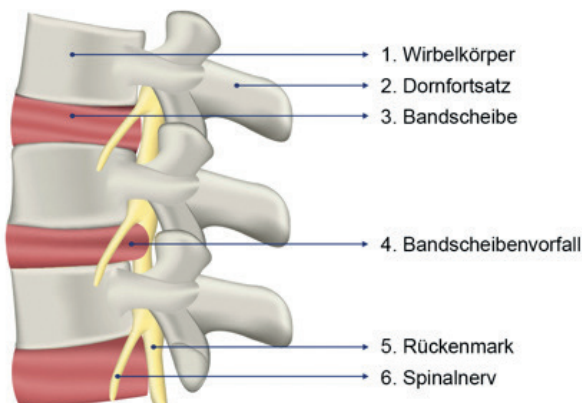
## Bandscheibenvorfall: Symptom, Ursache, Therapie



Dr. med. Antje Radandt-Obermaier

**R**ückenschmerzen sind Volkskrankheit Nummer 1. Seltener als man denkt ist die Bandscheibe die Ursache. Wie aber lässt sich im Fall des Falles ein Bandscheibenvorfall erkennen? Unsere Bandscheiben dienen als Stoßdämpfer der Wirbelsäule und leisten somit täglich harte Arbeit. Zwischen jeweils zwei Wirbelkörpern sitzt eine Bandscheibe. Als elastisches Polster gibt sie der Wirbelsäule gemeinsam mit den kleinen Wirbelgelenken (Facettengelenke) ihre Beweglichkeit.

Die Bandscheibe besteht aus einem bindegewebigen äusseren Ring (Anulus fibrosus) in dem sich eine gallertige Masse (Nucleus pulposus) befindet. Alle beweglichen Teile unseres Körpers unterliegen

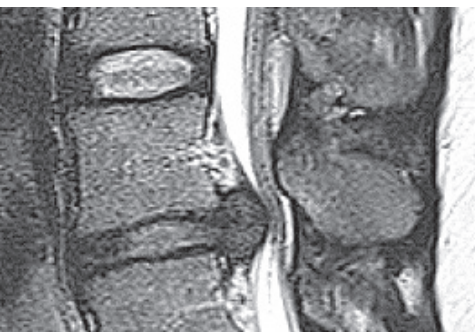

einem Verschleiss. So auch die Bandscheibe. Im Rahmen des Bandscheibenverschleisses kann der äussere Faserring der Bandscheibe ausleihen und rissig werden. Sofern keine Nucleusmasse austritt, spricht man von einer Bandscheibenvorwölbung. Kommt es zu einem Austritt der weichen Masse durch den Bindegewebsring, spricht man dagegen von einem Bandscheibenvorfall. Bandscheibenvor-

fälle können rein theoretisch jede Bandscheibe der Wirbelsäule betreffen. Belastungsbedingt sind sie aber am häufigsten an der Lendenwirbelsäule und am seltensten an der Brustwirbelsäule zu finden. Hier ist die Beweglichkeit und Belastung durch den kräftigen in Form der Rippen knöchern unterstützten „Panzer“ am geringsten. Insofern ist es verständlich, dass unsere Bandscheiben einem natürlichen Abnutzungsprozess unterliegen. Tatsächlich gilt das Alter als einer der wesentlichen Risikofaktoren für einen Bandscheibenvorfall. Doch auch Bewegungsmangel begünstigt die Entwicklung eines Bandscheibenvorfalles. Um das sehr wasserhaltige Bandscheibengewebe zu ernähren, braucht es eine regelmässige Be- und Entlastung, nur so gelangen Nährstoffe in das Bandscheibenfach. Übergewicht sowie Fehlhaltungen beim Sitzen, Tragen oder Heben können ebenfalls einen Bandscheibenvorfall begünstigen. Nicht zuletzt sind es eine schwach ausgebildete Bauch- und Rückenmuskulatur, sowie eine angeborene Bindegewebsschwäche in diesem Bereich die das Risiko für einen Bandscheibenvorfall erhöhen kann.

### Auf welche Weise entstehen dadurch Schmerzen?

Eine Bandscheibenvorwölbung kann bereits zu schmerzhaften tiefsitzenden Rückenschmerzen führen. Dies entsteht zum grossen Teil durch den Druck gegen das sogenannte hintere Längsband, das sich im Bereich des Spinalkanals befindet. Doch nicht allein die Vorwölbung bzw. der Austritt der Band-



MRT- Untersuchung mit Darstellung eines Bandscheibenvorfalles an der Lendenwirbelsäule

scheibe ist schmerzhaft, sondern die Schmerzen entstehen vor allen Dingen dann, wenn das Bandscheibengewebe auf umliegende Nervenwurzeln drückt (Nervenwurzelkompression). Dies kann bei einem Bandscheibenvorfall

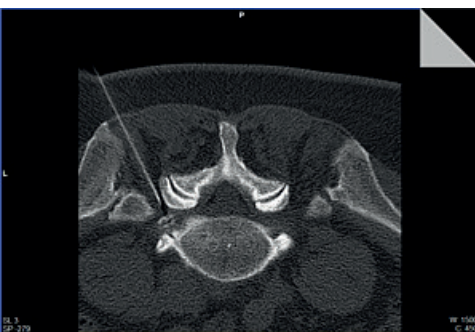der Lendenwirbelsäule zu einer Schmerzausstrahlung in das Bein, beziehungsweise im Bereich der Halswirbelsäule zu starken Schmerzen im Arm führen.

Kein Bandscheibenvorfall ähnelt dem anderen. Ob und welche Schmerzen der Bandscheibenvorfall verursacht hängt nicht zuletzt davon ab, ob er und auf welche Nervenwurzel er drückt. Ist dies der Fall, gehen die Schmerzen von der betroffenen Region auf.

Die Schmerzen werden typischerweise beim Husten, Niesen oder Pressen verstärkt. Auch Reflexausfälle, Sensibilitätsstörungen und Lähmungserscheinungen können mit Fortschreiten der Wurzelkompression auftreten. Im schlimmsten Fall kann es zu einer Störung der Harn- und Mastdarm-entleerung kommen

Spätestens bei einer Schmerzausstrahlung in die Extremitäten, mit oder ohne einer bereits aufgetretenen Gefühlsstörung oder Lähmung, sollte der Arzt aufgesucht werden. Hier erfolgt zunächst eine sorgfältige körperliche Untersuchung. Bestätigt sich der Verdacht auf einen Bandscheibenvorfall kann dieser mittels kernspintomographischer Untersuchung bewiesen werden.

## Konservative Therapie



Computertomographisch unterstützte Spinalnervanalgesie

Sofern keine neurologischen Störungen (Taubheit, Lähmungen) vorliegen, muss ein Bandscheibenvorfall nicht operiert werden. Nicht operative Behandlungsmöglichkeiten bezeichnet

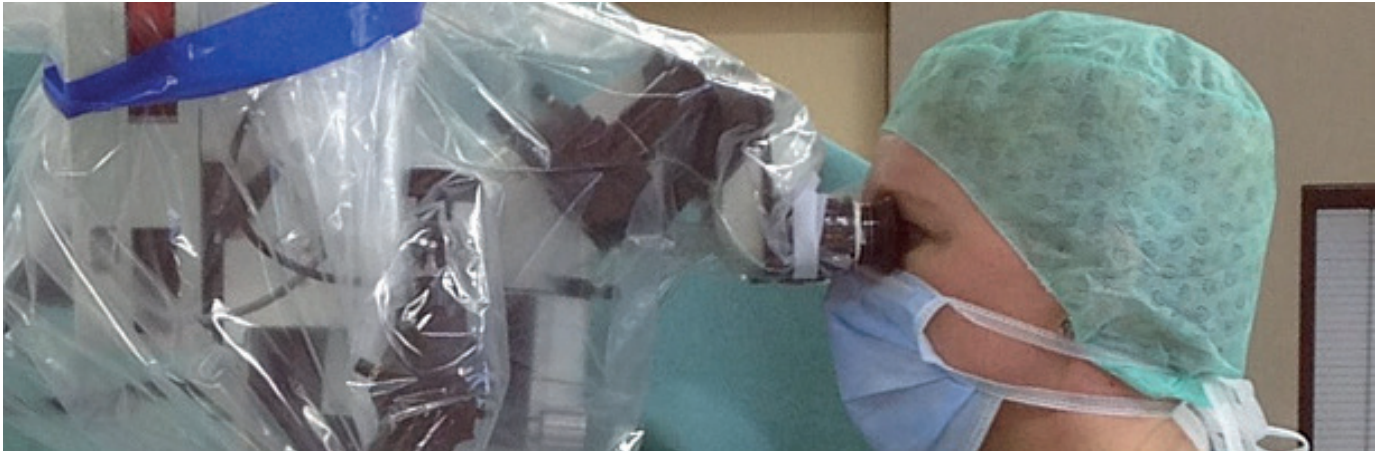man auch als konservative Therapie. Hierzu gehört zunächst einmal die Einnahme von Schmerzmitteln und körperliche Schonung, eventuell in Kombination mit Physiotherapie. Bei einer Ischiassymptomatik bietet sich darüber hinaus eine Nervenwurzelbehandlung, die sogenannte Spinalnervanalgesie oder auch periradikuläre Therapie (PRT) genannt, an. Mit dieser Injektionstechnik kann ein lokales Betäubungsmittel und Cortison an die Nervenwurzel gebracht werden und die Schmerztherapie sinnvoll und gezielt ergänzen.

## Mikrochirurgische Bandscheibenoperation

Die konservative Behandlung hat keinen direkten Einfluss auf den Bandscheibenvorfall. Sie dienen allein der schmerztherapeutischen Begleitung des Patienten in der Hoffnung auf eine natürliche Schrumpfung des Bandscheibenvorfalles. Das bei einem Bandscheibenvorfall ausgetretene Nucleus pulposus Material (Sequester) besteht zu einem hohen Prozentsatz aus Wasser. Da er ist es sehr häufig so, dass es zu einer deutlichen Schrumpfung bis hin zur Auflösung kommen kann. Die immer mal von Seiten des Patienten geäußerte Vorstellung oder Hoffnung, dass das Bandscheibenmaterial, zum Beispiel im Rahmen der Physiotherapie, zurückrutschen kann, ist leider falsch. Die Schrumpfung des Sequesters geht mit einer anhaltenden Beschwerdefreiheit oder -besserung einher. Eine Operation ist somit nicht erforderlich.

Sollte es allerdings zu keiner relevanten Besserung der Beschwerden gekommen sein oder liegen neurologische Ausfälle vor, dann ist eine Operation zu empfehlen. Die Operation erfolgt mit Hilfe eines Operationsmikroskops. Über einen kleinen Hautschnitt (ca. 2 cm) wird mit mikrochirurgischen Instrumenten der Nervenkanal/Spinalkanal freigelegt. Die betroffene Nervenwurzel wird aufgesucht und das ausgetretene Bandscheibenmaterial, also der Sequester, entfernt. In besonderen Fällen kann alternativ zum Operationsmikroskop ein Endoskop verwendet werden. Dies betrifft Bandscheibenvorfälle die nicht in den Spinalkanal gerutscht sind, sondern seitlich sitzen (laterale Bandscheibenvorfälle). Allerdings ist auch hier der mikrochirurgische Eingriff mit dem dem Mikroskop eine elegante, filigrane Alternative.





Mikrochirurgischer Eingriff: Der Operateur blickt durch ein OP-Mikroskop

Nach der Operation können die Patienten zügig ohne Hilfsmittel mobilisiert werden und nach wenigen Tagen die Klinik wieder verlassen. Die Ischiasschmerzen sind regelhaft sofort rückläufig. Je nach Ausmass einer eventuell schon vorhandenen Nervenschädigung, sind auch Ausfallserscheinungen sehr schnell rückläufig.

### Verlauf der Bandscheibenerkrankung

Dem Patienten sollte bewusst sein, dass die Erkrankung der Bandscheibe chronisch verläuft. Die „Bandscheibenoperation“ dient nicht der Reparatur oder Regeneration, sondern hat allen den Zweck der Entlastung von Nervenstrukturen, der Nervendekompression. Die Bandscheibe wird belassen. Die Degeneration der Bandscheibe kann also weiter fortschreiten. Auch ein erneuter Bandscheibenvorfall an der selben Bandscheibe kann nicht verhindert werden. Zahlreiche Studien befassen sich mit Techniken, die die Regeneration der Bandscheibe begünstigen. Letztendlich ergibt sich hier für den klinischen Gebrauch aber noch kein seriöser Ansatz.

### Bandscheibenprothesen

Der Einsatz von Bandscheibenprothesen an der LWS ist strittig. An der Halswirbelsäule unstrittig ein gutes Verfahren als Bandscheibenersatz, da hier häufig die Bandscheibe aufgrund der besonderen anatomischen Gegebenheiten komplett entfernt. An der Lendenwirbelsäule ist der Einsatz einer

Bandscheibenprothese selten mit einem zufriedenstellenden Ergebnis verbunden. Darüber hinaus ist ein solches Verfahren nach Bandschei-

benvorfall eher kontraindiziert und als Ersatz bei beginnender Degeneration eher abzulehnen. Diese Patienten sollten aus meiner Sicht schlicht und einfach gar nicht operiert werden.

### Vorbeugung eines Bandscheibenschadens durch Bewegung

Letztendlich kann man einen Bandscheibenschaden nicht zuverlässig vermeiden. Eine vorbeugende Therapie zur Behandlung oder zum Aufhalten der Bandscheibendegeneration gibt es nicht. Es gibt einfach genetische Dispositionen, die die Degeneration begünstigen. So gibt es gertenschlanke Menschen, die regelmässig Sport treiben und einen Bandscheibenvorfall bekommen. Demgegenüber aber eben auch deutlich übergewichtige Patienten, die eher ein sehr unbewegtes Leben führen und gesunde Bandscheiben ihr Eigen nennen. Fakt ist aber auch dass alle die Degeneration begünstigenden Faktoren zu vermeiden sind. Übergewicht, Bewegungsmangel, einseitige Tätigkeiten, starke körperliche Belastungen. Falsch ist es dagegen nach einem Bandscheibenvorfall beziehungsweise bei bekannter Bandscheibendegeneration jegliche körperliche Bewegung auf Dauer zu vermeiden. Dies ist kontraproduktiv. Nicht nur die Bandscheibe freut sich über ein Leben mit regelmässiger Bewegung, gesunder Ernährung und Vermeidung von Übergewicht. Regelmässige Bewegung in Verbindung mit einem geschult angeleiteten Aufbau der Rumpfmuskulatur sind tatsächlich das einzige effektive Mittel gegen einen fortschreitenden Bandscheibenverschleiss.



Dr. med. Antje Radandt-Obermaier ■ Pfarrgasse 9 ■ 85049 Ingolstadt  
Telefon: 08 41 / 1 70 44 ■ [www.neurochirurgie-ingolstadt.de](http://www.neurochirurgie-ingolstadt.de)